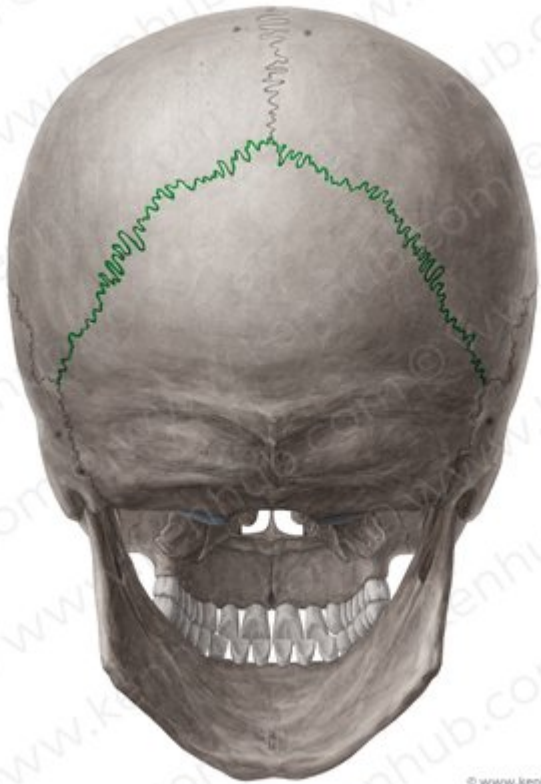


Notas



Cara superior

- La **sutura coronal** separa al hueso frontal del hueso parietal.
- Las suturas coronal y sagital convergen en la **bregma**.
- Las **suturas sagital** y **lambdoidea** también se pueden apreciar desde esta perspectiva.

<https://www.kenhub.com/es/library/anatomia-es/suturas-del-craneo>

Es muy difícil encontrar el nombre referenciado de esta sutura donde están apuntando constantemente

DISPAROS

- Disparan en las suturas craneales.



- Disparan en las articulaciones.
- Disparan al hígado.
- Disparan en la comisura de los ojos.

VIGILANCIA PERMANENTE

- En la misma habitación que yo, piso de arriba, una pareja, por turnos, las 24 horas del día, los 7 días de la semana.
- Una mujer que lo está viendo todo, **cada día**, cuando se pone nerviosa, da taconazos contra el suelo. Nunca está sola. Tonos de conversación inaudibles.

From:
<https://wiki.cibertortura.eu/> - **Cibertortura Wiki**

Permanent link:
<https://wiki.cibertortura.eu/doku.php?id=epub:ctsmdp:nts:start&rev=1770104435>

Last update: **2026/02/03 07:40**

